

АРТРОСКОПИЧЕСКАЯ ЛАЗЕРНАЯ СИНОВЭКТОМИЯ

С.В.Иванников, д.м.н., проф. кафедры травматологии и ортопедии ФГПО ММА им. И.М.Сеченова

По данным Всемирной организации здравоохранения заболевания опорно-двигательной системы, в том числе заболевания суставов, стоят на четвертом месте после сердечно-сосудистых, онкологических заболеваний и сахарного диабета. Одним из распространенных видов заболеваний суставов является синовит — воспаление синовиальной оболочки.

Синовиальная оболочка — внутренний слой суставной сумки, выстилающий изнутри поверхность сустава везде, за исключением поверхности суставных хрящей. Она обладает обычно гладкой и блестящей внутренней поверхностью и может образовывать многочисленные отростки, называемые ворсинками. Эта оболочка обильно снабжена кровеносными и лимфатическими сосудами и нервными волокнами. Клетки такой оболочки носят название синовиальных клеток.

При синовите воспаление ограничено пределами синовиальной оболочки и характеризуется скоплением выпота в выстилаемой ею полости. При отсутствии лечебных мероприятий синовит в дальнейшем приводит к различным ограничениям функций сустава, вплоть до нарушения опороспособности нижней конечности.

При хирургическом лечении синовита коленного сустава, проводимом открытым способом, возможны рецидивы основного процесса с нарастанием спаечных изменений и тугоподвижностью сустава, что требует повторных оперативных вмешательств, развиваются дегенеративно-дистрофические процессы с последующим образованием деформирующих артрозов.

В связи с этим особую актуальность приобретает разработка и внедрение в хирургическую практику малотравматичных технологий. К их числу с полным основанием следует отнести метод артроскопии и лазерной хирургии под контролем артроскопа.

Артроскопическая хирургия принципиально отличается от предшествующих методик тем, что основные и наиболее травматичные этапы операции выполняют без артротомии (вскрытия суставной сумки), что создает благоприятные условия для послеоперационного заживления и уменьшения вероятности послеоперационных осложнений.

В своей работе мы применяли хирургические лазерные установки на основе АИГNd лазера с длиной волны излучения 1,06 мкм ("Ламин-1"), диодного лазера с длиной волны 0,97 мкм ("ЛС-0,97-ИРЭ-Полюс") и волоконного лазера с длиной волны 1,9 мкм ("ЛС-1,9-ИРЭ-Полюс"). Диодные и волоконные лазеры "ЛС-ИРЭ-Полюс" более компактные и удобные в обращении, чем твердотельные, не требуют водяного охлаждения, а излучение 0,97 мкм по воздействию на ткани более эффективно, чем 1,06 мкм. При синовэктомии мы использовали 2 типа лазерных наконечников: с прямым выводом излучения и боковым выводом под углом 90°.

Показаниями к синовэктомии были синовиты, проявляющиеся в течение 6 месяцев и не отвечающие на консервативное лечение. Такие синовиты могут принимать хроническое течение с вторичными дегенеративно-дистрофическими изменениями.

Перед операцией сначала проводилась диагностическая артроскопия, при которой из воспаленных участков синовиальной оболочки брались кусочки на биопсию. Затем проводилась обработка этих воспаленных участков лазерным излучением и биопсия из них бралась повторно.

Ткань синовиальной оболочки при синовите отечна и разволокнена. Здесь и в ворсинах располагаются в большом количестве кровеносные капилляры, наполненные эритроцитами (рис.1). В некоторых участках ворсин и поверхностного коллаген-эластического слоя видны довольно

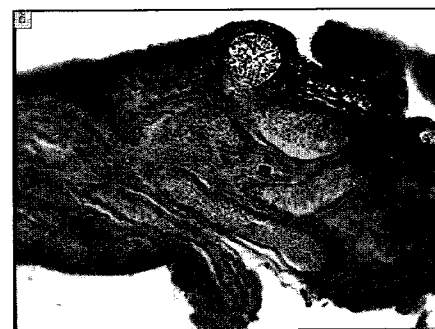

Рис.1.

Ворсина синовиальной оболочки. Расширенные сосуды, наполненные эритроцитами (окраска гематоксилином и эозином, ув.250)

большие скопления эритроцитов, окруженных клетками типа перитцитов. Вокруг сосудов происходит клеточная пролиферация. В ворсинах находится обилие жировых клеток, что указывает на состояние жировой дистрофии (рис.2). В промежутках между жировыми клетками выявляются кровеносные капилляры, также содержащие эритроциты. Кроющий слой клеток в некоторых местах достигает 5-7 слоев синовиоцитов. Представленная морфологическая картина характерна для синовита.

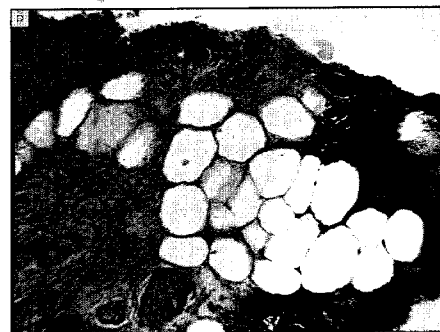


Рис.2

Ворсина синовиальной оболочки. Скопление жировых клеток в ворсине — характерное морфологическое проявление синовита (окраска гематоксилином и эозином, ув.250)

После лазерной обработки зона термического воздействия синовиальной оболочки ограничивается пограничными участками (зона коагуляционного некроза, зона дистрофии) и составляет 1,2 мм. Находящиеся в этой зоне волокнистые структуры не имеют четких очертаний. Здесь встречаются малочисленные фиброциты с плотной цитоплазмой и ядром. За пределами зоны дистрофии фиброциты имеют нормальную, свойственную им структуру. Эритроциты, заполнявшие кровеносные капилляры, под воздействием лазерного излучения подверглись коагуляции. Просветы некоторых сосудов выглядят опустошенными. Такое состояние эритроцитов в сосудах может предотвращать излияние крови из сосудов. Что касается жировых клеток, то они после лазерной обработки не выявляются. За пределами зоны дистрофии структура синовиоцитов и волок-

нистых структур не претерпевает каких-либо изменений и соответствует их нормальной структуре. Такие изменения позволяют впоследствии в зоне дистрофии происходить восстановительным процессам структурно-функциональных нарушений клеток и волокнистых структур.

Наши исследования по использованию хирургических лазеров позволяют определить показания к применению лазерного излучения при синовитах. Если пролиферация синовиальной оболочки значительно выражена, то сначала надо обязательно использовать моторизованный шейвер, а затем при помощи лазера обеспечить гемостаз. Если же синовиальная оболочка гиперемирована и умеренно гипертрофирована, то мы предлагаем применять только лазерную синовэктомию. Пациенты нашей группы с неспецифическим синовитом при дегенеративно-дистро-

фических поражениях коленного сустава не имели выраженной гипертрофии синовиальной оболочки.

По экспериментальным данным, реактивные изменения синовиальной оболочки развиваются в первую очередь и наиболее выражены именно в граничащем с полостью сустава покровном слое, а не в глубоких волокнистых ее слоях. Лазерная синовэктомия — бескровная операция, при которой происходит коагуляция сосудов синовиальной оболочки, а лазерное излучение дозированно "испаряет" верхний пролиферированный слой синовиальной оболочки. Поэтому при лазерной синовэктомии выпаривается реактивно измененный поверхностный слой с коагуляцией расширенных сосудов, не затрагивая более глубоко лежащие слои. Все это создает благоприятные условия для восстановления функций сустава.