

И.В. Крочек, В.А. Привалов, Г.В. Крочек, С.В. Никитин, Е.В. Бахвалов

Оценка результатов лазерной остеоперфорации при лечении хронического остеомиелита

Межвузовский медико-физический центр, Челябинская государственная медицинская академия,
Городская клиническая больница № 1, г. Челябинск

Ключевые слова: хронический остеомиелит, лазерная остеоперфорация, клиническое применение, морфологические исследования

Остеомиелит составляет до 7% в общей структуре заболеваний органов опоры и движения и развивается после открытых переломов трубчатых костей (10–22%), оперативного лечения закрытых переломов (2–7%), огнестрельных переломов (90%). У 18–25% детей с острым гематогенным остеомиелитом отмечается переход в хроническую стадию, а в 10% наступает инвалидность [1].

Цель исследования

Провести клинико-морфологическую и рентгенологическую оценку результатов лазерной ос-

теоперфорации при лечении некоторых форм хронического остеомиелита.

Материалы и методы исследования

Проведен анализ результатов лечения 394 больных с различными формами хронического остеомиелита. Все больные разделены на 3 группы. В первую группу (основную) включены больные, у которых методом лечения явилась разработанная в эксперименте лазерная остеоперфорация [3]. Во второй группе (сравнения) пациентов применялись традиционные методы лечения (секвестрэк-

томия, резекция кости). В третью (сравнения) группу включены больные, в лечении которых использовался сочетанный метод (секвестрэктомия с лазерной остеоперфорацией). Распределение больных представлено в табл. 1

Таблица 1
Распределение больных с различными формами хронического остеомиелита

Формы остеомиелита	1-я группа (основная)	2-я группа (сравнения)	3-я группа (сравнения)
Хронический гематогенный	36	40	6
Хронический посттравматический	82	84	15
Остеомиелит Броди	9	11	—
Остеомиелит Гарре	12	10	—
Костные панариции	44	45	—
<i>Всего</i>	183	190	21

Все больные ранее многократно оперированы. Длительность заболевания составила от 4 мес. до 43 лет. Эффективность лечения остеомиелита во всех группах оценивали по выраженности общих и местных признаков воспаления, динамике заживления ран, характеру репаративных процессов в свищевых ходах, рентгенологическим данным и данным морфологических исследований, которые проводили перед началом лечения, на 10-е, 30-е сут, через 3, 6 и 9 мес. Изготовление гистологических препаратов производили по стандартным методикам с окраской срезов гематоксилином, эозином и пикрофуксином по методу Ван-Гизона.

Для лазерной остеоперфорации использовали диодный лазер длиной волны 970 нм «ЛС-0,97-«ИРЭ-Полус» (Россия) с пиковой мощностью 30 Вт. Доставку энергии к кости осуществляли чрескожно контактным путем кварцевым световодом диаметром 0,4 мм. Параметры лазерного излучения предварительно были отработаны в эксперименте [3]. Контроль за процессом костной регенерации осуществляли путем остеоденситометрии ультразвуковым остеометром «ЭОМ-02» (Россия). Для изучения микроциркуляции в мягких тканях использовали лазерный доплеровский флоуметр BLF-21 (США).

Операции производили под проводниковой или внутривенной анестезией. После обработки операционного поля чрескожно производили перфорации во взаимно перпендикулярных плоскостях всех слоев мягких тканей до кости в зоне рентгенологически определяемых очагов деструкции в импульсно-периодическом режиме с пиковой мощностью до 30 Вт [2]. После ощущения небольшого сопротивления происходит перфорация стенки костно-мозгового канала. При этом происходит облучение остеомиелитического очага в течение 3–4 с. Расстояние между со-

здаваемыми перфорациями составляло 1 см. При наличии мощных мышечных масс (кости таза, бедренная кость) доставку энергии осуществляли через иглу. Во всех остальных случаях световод проводили непосредственно через все слои. Световод кварц-кварцевый со специальным покрытием. При наличии свищей производили термотерапию в непрерывном режиме мощностью 2,5 Вт в течение 30 с. Обычно достаточно 2–3 сеансов термотерапии свищей через 2–3 недели (патент на изобретение № 2209595 от 15.05.2001 г.).

Результаты и обсуждение

При лечении различных форм хронических остеомиелитов в период обострения процесса лазерную остеоперфорацию производили быстро и без усилий, в периоде ремиссии необходимо применение более жестких режимов излучения (до 30 Вт). После лазерной перфорации мелкие секвестры (диаметром до 0,5 см) резорбируются. При наличии более крупных секвестров лазерную остеоперфорацию следует рассматривать как этап подготовки к операции секвестрэктомии (третья группа больных). Клинические проявления воспаления у пациентов в период обострения купировались быстрее в основной группе. При бактериологическом исследовании было установлено, что санация свищей в основной группе больных наступала на 6–7-е сутки, во второй – на 12–14-е, в третьей – на 9–11-е сутки ($p < 0,05$). Подтверждением клинического улучшения в течение хронического остеомиелита явилась динамика картины цитогрaмм из свищевых ходов. До лечения в цитогрaммах поверхностных слоев раны отмечалось обильное количество кокко-бациллярной флоры, преобладание нейтрофильных лейкоцитов (90–97%). На 4-е сутки у пациентов основной группы цитологическая картина соответствовала «регенеративному типу», тогда как у больных во второй и третьей группах характер цитогрaммы расценивался как «дегенеративно-воспалительный». Лишь на 7–8-е сутки у них мы отмечали уменьшение воспалительной реакции, а на 12–14-е сутки определяли элементы «регенеративного типа». В эти же сроки практически у всех больных первой группы отмечена эпителизация свищей.

При гистологическом исследовании до лечения во всех группах выявлялись выраженные в разной степени признаки хронического остеомиелита. В ответ на лазерное воздействие развивалась выраженная воспалительная реакция костно-мозговых пространств нейтрофильными гранулоцитами, макрофагами, лимфоцитами и плазматическими клетками. Через две недели после лазерного облучения у больных первой и третьей групп в костно-мозговых пространствах обнаруживался инфильтрат, состоящий из лимфоцитов,

плазматических клеток, макрофагов, единичных гранулоцитов и фибробластов (рис. 1, а). В то же время обращало на себя внимание отсутствие в инфильтрате разрушенных фагоцитов, незавершенного фагоцитоза и сохранение единичных очагов лакунарного рассасывания предсуществующих костных балок. Подобная картина характеризует переход от экссудативной стадии воспалительного процесса в продуктивную. У больных второй группы отмечалось преобладание в инфильтрате нейтрофильных гранулоцитов, значительного количества разрушенных фагоцитов, встречались единичные лимфоциты и макрофаги (рис. 1, б). Через 1 месяц после лазерной остеоперфорации формировалась грануляционная ткань с тонкими сосудами капиллярного типа, единичными лимфоцитами и плазматическими клетками. Нейтрофильные гранулоциты в инфильтрате не определялись. Таким образом, к концу 4-й недели отмечается стихание экссудативной фазы воспаления в патологическом очаге с переходом в продуктивную фазу и формированием полноценной грануляционной ткани (рис. 1, в). У пациентов второй группы в те же сроки сохранялся отек межклеточного пространства и инфильтрация нейтрофилами, количество фибробластов было минимальным. Вновь образованные сосуды грануляционной ткани при этом были с утолщенной стенкой за счет плазматического пропитывания, а эндотелий сосудов с выраженными дистрофическими изменениями (рис. 1, г). Через 6 месяцев

после лазерного воздействия формировалась зрелая пластинчатая кость с единичными сосудами в нежнволокнистой строме костно-мозговых пространств (рис. 1, д). В контрольных исследованиях в эти сроки сохранялась активность воспалительного процесса с разрастанием фиброзной ткани и формированием секвестров (рис. 1, е).

Как известно, у больных с хроническим остеомиелитом в пораженном сегменте конечности длительно сохраняются нарушения капиллярного кровотока [1]. При лазерной флоуметрии было установлено, что над очагом хронического остеомиелита показатель капиллярного кровотока снижен и составил $0,8 \pm 0,2$ мл/мин 100 мл ткани, а над симметричным участком здоровой конечности он выше — $1,3 \pm 0,2$ ($p < 0,005$). У пациентов первой группы тенденция к улучшению показателей лазерной флоуметрии отмечена уже на 2–3-и сутки. По-видимому, данное обстоятельство связано с открытием коллатеральных сосудов. К 7–8-м суткам эти показатели снижались, но с 10–11-х суток отмечен прогрессивный рост на 12–15%. К концу 4-й недели (срок развития новых сосудов) показатели стойко и достоверно улучшались, а в некоторых случаях были сравнимы с показателями здоровых конечностей ($p < 0,05$). На 60–90-е сутки данные флоуметрии на обеих конечностях были идентичными. У пациентов второй группы данные показатели улучшались медленнее на $62,7 \pm 3,4$ дня, а третьей — на $34,6 \pm 3,7$ дня ($p < 0,001$) (рис. 2).

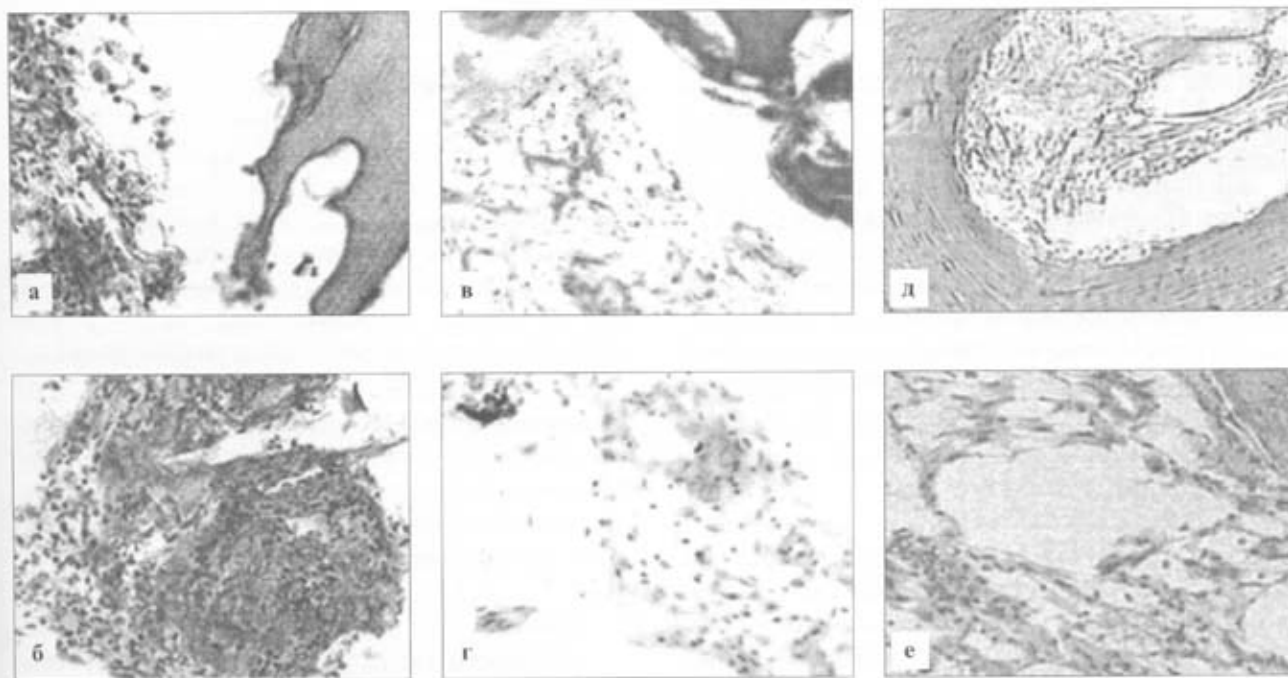


Рис. 1. Данные морфологических исследований костной ткани в сравниваемых группах: а — через 2 недели после лазерного воздействия, б — через 2 недели после традиционного лечения, в — через 1 месяц после лазерного воздействия, г — через 1 месяц после традиционного лечения, д — через 6 месяцев после лазерного воздействия, е — через 6 месяцев после традиционного лечения. Окраска гематоксилином и эозином. $\times 40$.

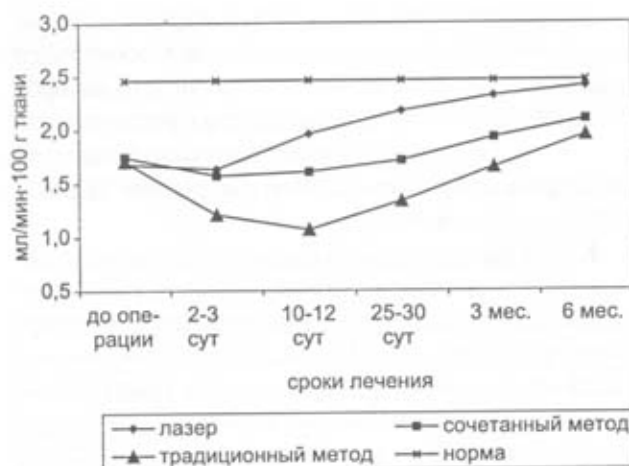


Рис. 2. Результаты лазерной флоуметрии у больных с хроническим посттравматическим остеомиелитом костей голени в сравнимых группах.

Таблица 2
Результаты лечения хронического остеомиелита

Группы	Рентгенолог. улучшение	Средние сроки стац. лечения (дни)	Количество осложнений
Первая n = 183	81 (97%)	9,1 ± 1,2	8 (9,6%)
Вторая n = 190	47 (84%)	23,4 ± 1,6	12 (21,4%)
Третья n = 21	21 (100%)	18,3 ± 2,4	1 (4,7%)

В основной группе средние сроки стационарного лечения, частота осложнений, длительность ремиссии и рентгенологические данные достоверно различались (табл. 2).

Нами установлено, что в основной группе имелось 8 осложнений: в 3 случаях наступил рецидив свищей через 5, 6 и 8 месяцев после операций. Данное обстоятельство связано с наличием у этих больных крупных секвестров до 2,5 см и более, что не позволяет надеяться на полную их резорбцию. У 3 пациентов основной группы образовались новые секвестры до 0,2–0,3 см, что мы связываем с нарушением технологии проведения остеоперфорации. Развитие у 2 пациентов неврита лучевого нерва было обусловлено нарушением правил доступа к костям и отмечено при отработке метода. Во второй группе количество осложнений было больше, включая такие, как патологические переломы костей. В третьей группе больных было зафиксировано только 1 осложнение – рецидив свища, который после повторной остеоперфорации закрылся (табл. 3).

Динамическая ультразвуковая остеоденситометрия показала, что у пациентов с хроническими посттравматическими остеомиелитами трубчатых костей в первой группе восстановление плотнос-

Таблица 3
Виды осложнений в сравнимых группах

Группы	Рецидив свищей	Образование секвестров	Патологический перелом	Неврит
Первая n = 183	3 (3,6%)	3 (3,6%)	–	2 (2,4%)
Вторая n = 190	3 (6,7%)	6 (10,2%)	3 (5,1%)	–
Третья n = 21	1 (4,7%)	–	–	–

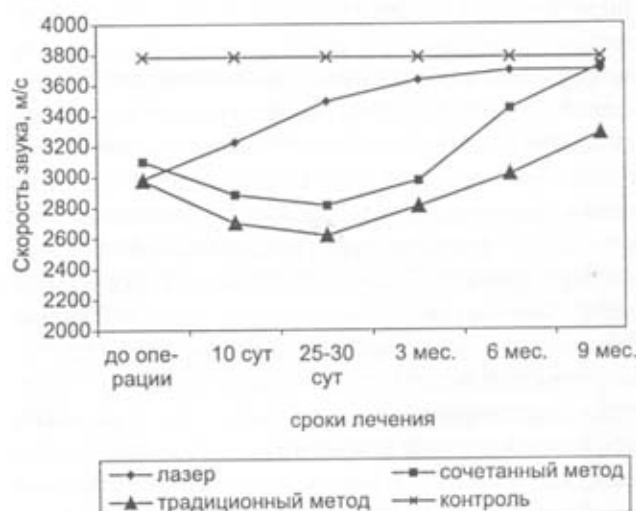


Рис. 3. Результаты ультразвуковой остеоденситометрии у больных с посттравматическим остеомиелитом костей голени в сравнимых группах.

ти костной ткани (репарация) наступало на $97,4 \pm 5,4$ дня раньше, чем во второй, и на $62,7 \pm 4,5$ дня раньше, чем в третьей группах ($p < 0,001$) (рис. 3).

Клиническое наблюдение

Больная П., 11 лет, поступила в клинику через 6 месяцев после операции по поводу острого гематогенного остеомиелита нижней трети большеберцовой кости с жалобами на наличие четырех гнойных свищей и патологическую подвижность в средней трети голени. 15.01.02 и 11.02.02 произведена лазерная остеоперфорация по всему длинику большеберцовой кости и лазерная термотерапия свищей, гипсовая иммобилизация. 26.02.02 свищи эпителизировались. 1.03.02 гипсовая лангета снята. На рентгенограммах через 3 и 6 месяцев отчетливая положительная динамика (рис. 4). Осмотрена через два года. Жалоб не предъявляет. Занимается плаванием.

Выводы

Лазерная остеоперфорация является эффективным способом лечения хронических форм остеомиелита. В отличие от традиционных методов изученный метод малотравматичен, обладает выраженным saniрующим эффектом, способствующим ликвидации очага воспаления, улучшающим

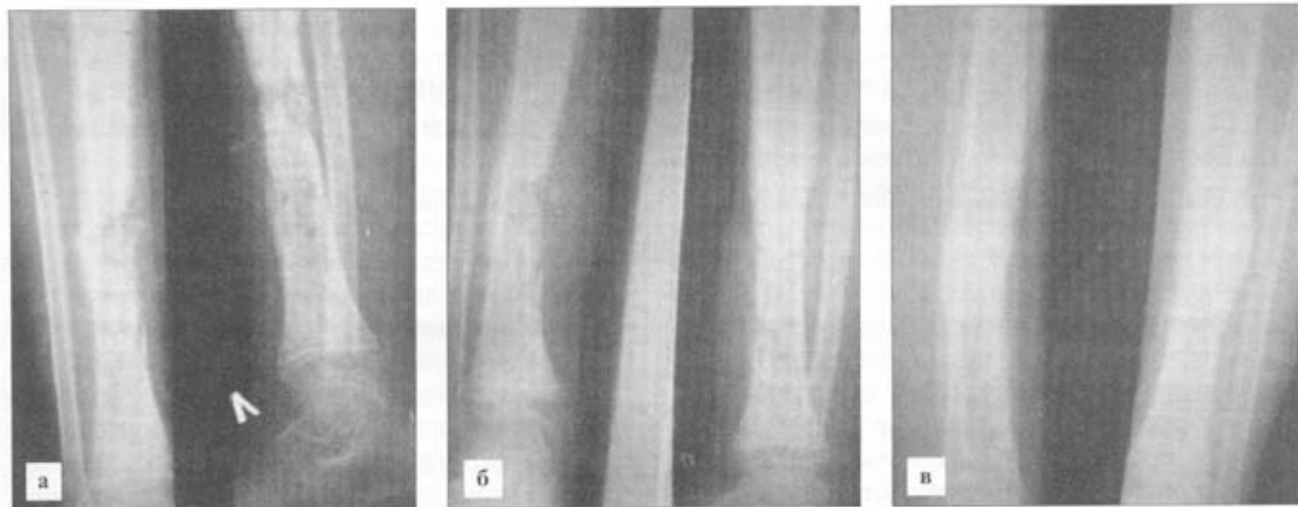


Рис. 4. Рентгенограммы больной П., 11 лет, до, через 3 и 6 месяцев после лазерной остеоперфорации: *а* – кость деформирована, выражены периостальные наслоения, определяется патологический перелом средней трети большеберцовой кости, секвестр до $0,5 \times 0,3$ см, очаги деструкции с нечеткими контурами и мелкими секвестрами, *б* – линия перелома не определяется, периостальных наслоений меньше, *в* – восстанавливается костная структура, хорошо выражена мозоль, костно-мозговой прослеживается практически на всем протяжении.

микроциркуляцию и репарацию костной ткани. При сочетании методе лечения сроки улучшения наступают несколько позже, но результаты лечения лучше, чем в группе пациентов, которым применялась только лазерная остеоперфорация.

Литература

1. Кутин А.А., Мосиенко Н.И. Гематогенный остеомиелит у взрослых. – М.: Медицина и жизнь, 2000. – 224 с.
2. Привалов В.А., Крочек И.В., Лаппа А.В. Остеоперфорация диодным лазером в лечении острого и хронического остеомиелита // Бюлл. ВСНЦ СО РАМН. – 2001. – № 3 (17). – Т. 1. – С. 115–121.
3. Privalov V.A., Svetlakov A.L., Kuchakovskiy O.S., Lappa A.V., Kazakov A.A., Kozel A.I. Hyperthermal effect of laser osteoperforation in treatment acute purulent osteomyelitis in Thermal Therapy, Laser Welding, and Tissue Interaction, Stephen G. Bown et al., Editors // Proc. of SPIE. – 1998. – Vol. 3565. – P. 72–79.

Evaluation of results of laser osteoperforation in treatment of chronic osteomyelitis

I.V. Krochek, V.A. Privalov, G.V. Krochek,
S.V. Nikitin, E.V. Bachvalov

The experimentally developed method of laser osteoperforation has been applied to 394 patients with various

forms of osteomyelitis. The patients were divided into 3 groups, with the first group (183 persons) treated by the said method, the second group (190 patients) traditionally, and the third group (21 persons) by a combination of both. The first group proved to be the fastest to cope with the clinical symptoms of inflammation. Bacteriological research showed complete cure of fistulas in the first group within 6–7 days, in the second group within 13–14 days, and in the third group, within 9–11 days ($p < 0,05$). Histological studies confirmed the development of mature lamellated bone tissue by the 6th month in the first group, with inflammation processes persisting until the 8th month in the second, and until the 7th month in the third group ($p < 0,005$). X-ray studies showed that bone tissue began to restore by the 3rd or 4th month in the first group, by the 6th or 7th in the second group, and by the 4th or 5th month in the third group ($p < 0,005$). Blood flow measurements showed the full restoration of microcirculation in the first group within 60–90 days, with the second and third groups lagging behind about 62,4 and 34,6 days, respectively ($p < 0,001$). Thus, the method of laser osteoperforation which has been proven to be less traumatic and more regeneration-encouraging, microcirculation-improving and bone-restoring than the traditional methods of treatment can be recommended for wide application.